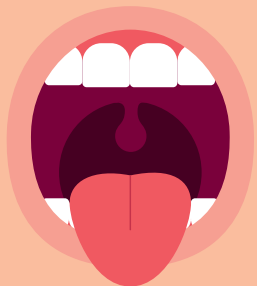

Dysfonction orofaciale comme cause d'une malocclusion



La plupart des bébés sont beaux car la majorité des enfants naissent avec une forme crâniofaciale normale, une relation entre les mâchoires normale et un bon potentiel des voies respiratoires. Chez la plupart des nouveaux-nés, le processus alvéolaire du crâne (future arcade dentaire) permet un accueil aisé de la langue et des futures dents.

Néanmoins, les orthodontistes voient de nombreux enfants présentant des relations entre les mâchoires anormales, un visage allongé, une béance antérieure et/ou latérale¹, un palais haut et étroit et un développement facial sous-optimal. Alors que les passages chez les orthodontistes commencent vers l'âge de 7 ans, **la dysmorphose faciale est pourtant souvent évidente plusieurs années auparavant**. Dès lors que la dysfonction orofaciale n'est pas soignée, un trouble orofacial myofonctionnel peut en résulter.

Le trouble orofacial myofonctionnel comprend un dysfonctionnement des lèvres, mâchoires, langue et/ou oropharynx, qui interfère avec la croissance, le développement ou le bon fonctionnement d'autres structures buccales, et qui se traduit par une malocclusion et un développement crâniofacial sous-optimal.

Une dysfonction orofaciale peut commencer avec notre toute première inspiration et notre toute première tétée. Un trouble orofacial myofonctionnel (TOM) peut devenir visible lorsque les enfants apprennent à parler ou lors du passage à l'alimentation solide. La plupart des enfants avec un TOM sont diagnostiqués suite à la présence d'un trouble de l'articulation, d'un trouble respiratoire du sommeil ou d'une malocclusion². Une récurrence après un traitement orthodontique, un syndrome d'apnée obstructive du sommeil (SAOS) et un trouble temporo-mandibulaire³ sont les conséquences prévisibles d'une dysfonction orale chronique et d'un TOM.

Les signes et symptômes du TOM peuvent apparaître dans les premières semaines après la naissance, mais également **à n'importe quel moment de la vie**. En réponse à une masse de plus en plus importante de preuves scientifiques et cliniques, **tous les professionnels de santé ont la responsabilité de dépister les troubles respiratoires diurne et nocturne**, l'hypertrophie des végétations et/ou des amygdales ou les freins buccaux restrictifs (de la langue, des lèvres et des joues) des patients de tout âge, ainsi que les troubles d'alimentation et les dysfonctions orales précoces. **Les beaux bébés sont censés devenir de beaux adultes.**

On met en évidence 10 zones de fonctionnement orofacial qui impactent l'évolution de l'occlusion et de la croissance crâniofaciale, elles sont détaillées ci-après. Les termes techniques sont définis sur la dernière fiche.

1 - L'allaitement maternel

L'allaitement maternel est le premier – et peut-être le plus important – facteur du développement crâniofacial. À la différence de l'alimentation au biberon, les bébés tirent le sein profondément dans la bouche, ce qui **accroît et forme le palais dur**⁴ par les pressions répétées de la langue dans un mouvement ondulatoire. Les enfants nourris exclusivement au sein semblent présenter une plus faible tendance à développer des malocclusions plus tard dans leur vie, comparés aux bébés alimentés au biberon. Nombre d'études démontrent également qu'un **allaitement prolongé contribue à diminuer le risque de malocclusion et réduire les habitudes orales nocives; plus il se prolonge, plus ce risque diminue et meilleur est le développement crâniofacial.**

L'allaitement est-il envisageable pour votre enfant à venir ? Seriez-vous motivée pour le faire durer le plus longtemps possible ?

Peut-être n'aviez-vous pas envisagé d'allaiter, ou juste quelques semaines ou mois. Seriez-vous prête à repousser vos limites, avec à la clé de nombreux bénéfices ?



2 - Obstruction des voies aériennes

Généralement, un nourrisson respire tranquillement avec les lèvres fermées. Mais même dans la petite enfance, beaucoup de facteurs peuvent interrompre ce processus et **changer le cours de la croissance crâniofaciale**. L'obstruction des voies aériennes a de nombreuses étiologies : infections fréquentes des voies aériennes supérieures, infections des sinus et congestion nasale chronique, cornets du nez hypertrophiés, cloison nasale déviée, otite moyenne chronique, hypertrophie des amygdales et végétations, allergies, asthme, polluants, obésité, une langue obstruant les voies respiratoires pendant la nuit.

Prenez-vous soin de votre nez avec de bons gestes de mouchage et de lavage réguliers ?



3 - Freins buccaux restrictifs

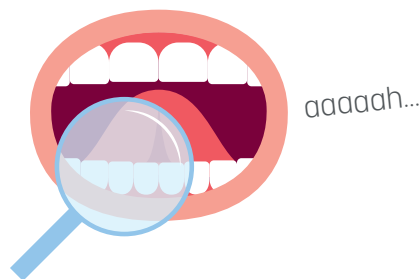
La recherche sur le diagnostic de l'ankyloglossie⁵, et son impact sur les fonctions orales, s'amplifie de part **son implication dans le SAOS**. Outre sa contribution à une mauvaise hygiène buccale, **l'ankyloglossie restreint l'amplitude normale du mouvement de la langue**, empêche son élévation, son placement sur le palais au repos et pendant la déglutition (pendant une déglutition normale, la langue s'appuie contre le palais dur avec un mouvement d'avant en arrière).

Contrairement à la pratique courante, le geste le plus révélateur de la mobilité de la langue n'est pas de la tirer le plus loin possible, mais de venir **poser sa pointe sur le palais, derrière les incisives, avec la bouche grande ouverte**.

Le frein labial supérieur peut rendre l'allaitement difficile et douloureux pour la mère, lorsque la lèvre supérieure ne se retrousse pas bien pour tirer le mamelon plus profondément dans la bouche. Comme les dents poussent, les incisives centrales peuvent s'écarter, pivoter ou s'évaser à cause d'un frein fibreux attaché bas. Cela peut contribuer à l'apparition de caries dans les incisives supérieures.

Des freins de joues trop prononcés peuvent contribuer à la rétention d'aliments entre les joues et les gencives. Leur tension peut causer une récession gingivale au niveau des canines et des molaires.

Quand votre bouche est grande ouverte, jusqu'où pouvez-vous monter votre langue ?



4 - Respiration buccale

Le nez est un filtre naturel qui humidifie et réchauffe l'air. Il est également le siège de réactions immunitaires indispensables : dans les sinus paranasaux est produit de **l'oxyde d'azote en grande quantité, produisant une vasodilatation et des actions anti-inflammatoires, antibactériens et antivirales**.

La respiration nasale est plus profonde, favorise l'apport d'oxygène dans le sang et **stimule le développement crâniofacial optimal**. **La respiration buccale a des causes multiples** (obstruction nasale, freins buccaux restrictifs, otites et maladies chroniques, un enfant peut même imiter ses parents !) **et des effets néfastes sur la santé**. Elle est associée à des maladies infectieuses plus fréquentes, des troubles respiratoires du sommeil (apnées, ronflement, syndrome de haute résistance des voies aériennes), des maladies cardiovasculaires, des malocclusions, une mauvaise hygiène dentaire, un trouble cognitif et un reflux gastro-œsophagien. Un enfant diagnostiqué avec SAOS présente souvent des malocclusions extrêmes et une dysmorphose. **Une respiration buccale peut survenir à n'importe quel moment de la vie mais ses conséquences seront d'autant plus néfastes si elle a lieu durant la petite enfance**, lorsque le crâne connaît des changements importants et rapides.

L'allaitement réduit les chances que l'enfant développe un trouble respiratoire du sommeil. Une étude sur des enfants en âge scolaire a montré que ceux qui avaient été nourris au sein pendant juste quelques mois étaient moins susceptibles de ronfler et de développer un SAOS que ceux nourris au biberon.

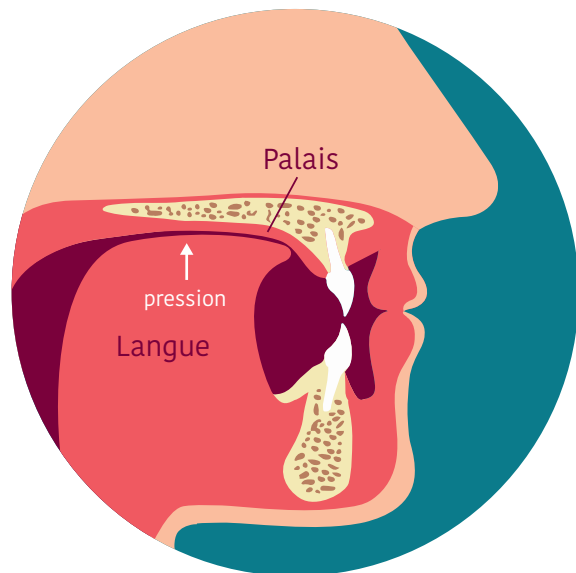
Respirez-vous parfois ou souvent par la bouche ? Non ? En êtes-vous complètement certain ?

5 - La posture de la bouche au repos

La capacité à respirer sans effort et tranquillement par le nez, avec la langue au palais, les dents qui n'entrent pas en contact et les lèvres fermées doucement, **est essentielle pour une croissance et un développement crâniofacial optimaux**. Les lèvres jouent le rôle naturel de gouttière, et la langue celui d'écarteur du palais. **La posture statique de la langue au repos est plus importante que la posture dynamique** : c'est elle qui modifie progressivement la face, le mode de déglutition et l'occlusion.

La meilleure contention du visage est assurée par **un bon équilibre des forces musculaires exercées sur les os de la face et les dents**. L'impossibilité de maintenir la posture au repos optimale va impacter les résultats de chirurgie orthognatique, orthodontique et orthophonique.

Où se trouve votre langue, en ce moment-même ?




6 - Habitudes orales nocives

Par habitudes orales nocives on comprend la succion et la mastication non-nutritive (d'un pouce, un doigt, une tétine, une joue, la langue, des cheveux, d'objets). **Au lieu de traiter le fait de sucer son pouce comme une mauvaise habitude, l'évidence montre que cette conduite peut être le symptôme** d'une obstruction des voies aériennes et/ou d'une ankyloglossie (cf. pt n°3).

En plus d'une pression inappropriée et inégale sur le palais dur et les arcades dentaires, **les habitudes orales contribuent à maintenir la langue en position basse et avancée dans la bouche**, ce qui provoque **une posture de bouche ouverte au repos** avec la cascade d'effets qui peut s'en suivre. Évidemment, plus les habitudes orales perdurent, plus sévère sera la malocclusion. L'apparition d'habitudes orales peut être une réponse à un besoin biologique et l'allaitement peut être la meilleure prévention.

Pourquoi certains enfants éprouvent-ils un tel besoin ? **La respiration nasale et la stimulation du palais par la langue améliorent l'activité cérébrale**. Une tétine, un pouce ou un doigt stimulent le palais en cas d'obstruction des voies aériennes, de freins buccaux restrictifs ou de dysmorphose. **La succion et la mastication non-nutritive ont un effet calmant et aident à aérer les sinus et à ouvrir les voies respiratoires**.

Certains enfants sucent déjà leur pouce avant la naissance ! Certains adultes le font toujours ou bien mordillent leurs lèvres, leurs joues, les branches de leurs lunettes... Ça vous parle ?



7 - La déglutition

Une déglutition normale est déclenchée par le contact de la pointe de la langue sur le palais dur, juste derrière les incisives, dans un mouvement ondulatoire. Les lèvres sont fermées doucement, les dents se mettent en contact et aucun autre mouvement n'est perceptible sur le visage.

Une déglutition atypique se développe comme un mouvement compensatoire dès lors que **le mouvement normal est empêché d'une manière ou d'une autre**. La langue glisse entre les dents, demandant des efforts excessifs des muscles du visage, créant alors une grimace ; la langue exerce une pression frontale et/ou latérale sur les dents, plutôt qu'une pression verticale sur le palais dur. **Une mauvaise déglutition contribue à une mauvaise posture de la langue au repos** qui est basse et en avant au lieu d'être au palais, **à une béance antérieure, à un palais haut et étroit et à des récurrences orthodontiques**.

Avalez une fois.

Maintenant avalez en souriant, sans que vos lèvres ne se touchent ! Facile ?



8 - La mastication

La mastication se met en place au cours de la première année et fournit une conscience sensori-motrice précoce, une proprioception orale et la base du mouvement normal nécessaire à l'articulation. En plus d'aider à la digestion de la nourriture, **la mastication stabilise l'articulation temporo-mandibulaire** et régularise la croissance osseuse. Elle aide à réduire le stress psychologique, améliore l'attention et favorise l'éruption des dents définitives. **C'est un exercice naturel de la face qui aide à renforcer les muscles du visage et la densité osseuse**, nécessaires au maintien des dents. La mastication unilatérale alternée favorise la symétrie du visage.

Une mastication insuffisante ou unilatérale contribue au développement de malocclusions.

Les chercheurs s'interrogent actuellement sur l'évolution de notre régime alimentaire au cours des siècles et sa possible contribution aux changements crâniofaciaux, notamment des rétromandibulies. **Des aliments plus mous demandent moins de mastication, exerçant de fait des contraintes moins importantes.**

Une bouchée solide se mâche entre 20 et 80 fois. Bouche fermée.

Quel est votre record ?



9 - Impact du trouble orofacial myofonctionnel sur le long terme

Le TOM est souvent le résultat de l'enchaînement de facteurs ou de défaut d'intervention aux moments critiques. **L'impact est cumulatif : les enfants avec de faibles taux d'allaitement, des habitudes orales et respirant par la bouche la nuit présentent plus de malocclusions.** Quand le TOM intervient pendant l'enfance, il devient alors facteur d'autres maladies et désordres.

Les préoccupations à long terme vont bien au-delà des défauts esthétiques du visage. **Un TOM non résolu peut entraîner de sérieux problèmes médicaux et dentaires menaçant la qualité et la durée de vie d'une personne.** Les nouvelles recherches sur le trouble respiratoire du sommeil et SAOS associent mauvais sommeil et obstruction des voies aériennes aux troubles du comportement des enfants. La relation entre le trouble respiratoire du sommeil et l'augmentation du **risque d'échec scolaire et social** est également prouvée. Au moment où les enfants atteignent l'adolescence, leurs dysmorphoses faciales peuvent les mettre à risque de **troubles respiratoires pour leur vie entière.**

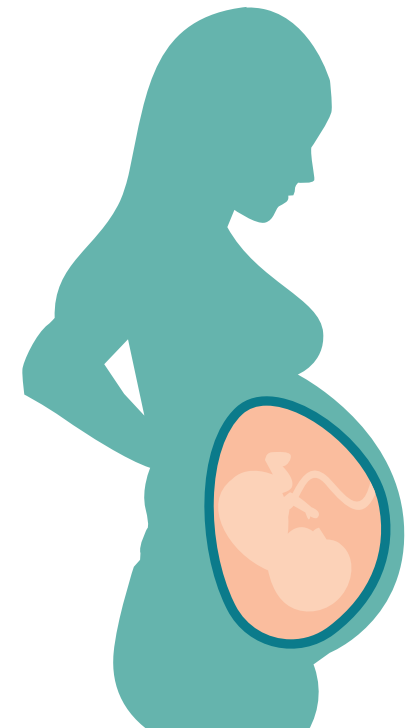
*Comment dormez-vous ? Et vos enfants ?
Trouvez-vous le ronflement mignon ?*



10 - Impact d'une dysfonction orofaciale de la mère sur le fœtus

Le trouble respiratoire du sommeil est fréquent pendant la grossesse ; il est lié à l'hypertension, au diabète gestationnel, à la pré-éclampsie⁶ ou au retard de croissance du fœtus. La recherche suggère que les bébés de mères avec SAOS ont plus de chances de naître avec une mâchoire rétrognathe⁷ et un palais haut et étroit, et que les enfants prématurés sont plus à même de présenter une malocclusion.

Yoga, relaxation, rire. Avant, pendant et après la grossesse, sans modération.



Lexique

1 Béance : type de malocclusion caractérisé par l'absence de contact dentaire des arcades opposées, créant un "trou".

2 Malocclusion : défaut d'alignement ou d'emboîtement entre les dents des deux arcades dentaires, lorsque celles-ci se rencontrent à la fermeture des mâchoires.

3 Articulation temporo-mandibulaire : articulation située entre la mâchoire du bas et le crâne.

4 Palais dur : voûte palatine formée par les os maxillaires située à l'avant de la bouche. Il existe également un palais mou, ou voile ou palais, prolongation arrière du palais dur formé de muscles.

5 Ankyloglossie : frein de langue trop court. Anomalie congénitale qui conduit à une mobilité linguale réduite.

6 Pré-éclampsie : pathologie de la grossesse qui se manifeste par l'élévation de la pression artérielle et de la quantité de protéines dans les urines. Des complications graves peuvent survenir et entraîner le décès de la mère et/ou du fœtus.

7 Rétrognatie : mâchoire du bas positionnée en arrière par rapport à la mâchoire du haut, faisant apparaître un menton en retrait.

Lexique

1 Béance : type de malocclusion caractérisé par l'absence de contact dentaire des arcades opposées, créant un "trou".

2 Malocclusion : défaut d'alignement ou d'emboîtement entre les dents des deux arcades dentaires, lorsque celles-ci se rencontrent à la fermeture des mâchoires.

3 Articulation temporo-mandibulaire : articulation située entre la mâchoire du bas et le crâne.

4 Palais dur : voûte palatine formée par les os maxillaires située à l'avant de la bouche. Il existe également un palais mou, ou voile ou palais, prolongation arrière du palais dur formé de muscles.

5 Ankyloglossie : frein de langue trop court. Anomalie congénitale qui conduit à une mobilité linguale réduite.

6 Pré-éclampsie : pathologie de la grossesse qui se manifeste par l'élévation de la pression artérielle et de la quantité de protéines dans les urines. Des complications graves peuvent survenir et entraîner le décès de la mère et/ou du fœtus.

7 Rétrognatie : mâchoire du bas positionnée en arrière par rapport à la mâchoire du haut, faisant apparaître un menton en retrait.

Lexique

1 Béance : type de malocclusion caractérisé par l'absence de contact dentaire des arcades opposées, créant un "trou".

2 Malocclusion : défaut d'alignement ou d'emboîtement entre les dents des deux arcades dentaires, lorsque celles-ci se rencontrent à la fermeture des mâchoires.

3 Articulation temporo-mandibulaire : articulation située entre la mâchoire du bas et le crâne.

4 Palais dur : voûte palatine formée par les os maxillaires située à l'avant de la bouche. Il existe également un palais mou, ou voile ou palais, prolongation arrière du palais dur formé de muscles.

5 Ankyloglossie : frein de langue trop court. Anomalie congénitale qui conduit à une mobilité linguale réduite.

6 Pré-éclampsie : pathologie de la grossesse qui se manifeste par l'élévation de la pression artérielle et de la quantité de protéines dans les urines. Des complications graves peuvent survenir et entraîner le décès de la mère et/ou du fœtus.

7 Rétrognatie : mâchoire du bas positionnée en arrière par rapport à la mâchoire du haut, faisant apparaître un menton en retrait.

Document inspiré de l'article
« *Oral dysfunction as a cause of malocclusion* », Linda D'Onofrio.
Traduit et produit avec l'autorisation de l'auteur par :

Katerina Tomsova
professionnelle de santé spécialiste
en thérapie orofaciale myofonctionnelle
bonjour@lapreventiondetom.fr

Création :  DOUBLE-YOU-DESIGN.FR

Document inspiré de l'article
« *Oral dysfunction as a cause of malocclusion* », Linda D'Onofrio.
Traduit et produit avec l'autorisation de l'auteur par :

Katerina Tomsova
professionnelle de santé spécialiste
en thérapie orofaciale myofonctionnelle
bonjour@lapreventiondetom.fr

Création :  DOUBLE-YOU-DESIGN.FR

Document inspiré de l'article
« *Oral dysfunction as a cause of malocclusion* », Linda D'Onofrio.
Traduit et produit avec l'autorisation de l'auteur par :

Katerina Tomsova
professionnelle de santé spécialiste
en thérapie orofaciale myofonctionnelle
bonjour@lapreventiondetom.fr

Création :  DOUBLE-YOU-DESIGN.FR